АРХЕОЛОГИЯ

DOI: https://doi.org/10.32653/CH222313-325

Исследовательская статья

Кириченко Дмитрий Александрович
к.и.н., доцент, ведущий научный сотрудник
Институт археологии и антропологии,
Национальная Академия Наук Азербайджана, Баку, Азербайджанская Республика
dmakirichenko@mail.ru

О РАЗРУШЕННОМ ПОГРЕБЕНИИ КУРО-АРАКСКОЙ КУЛЬТУРНО-ИСТОРИЧЕСКОЙ ОБЩНОСТИ ИЗ ЮГО-ВОСТОЧНОГО АЗЕРБАЙДЖАНА

Аннотация. В статье рассмотрено разрушенное погребение эпохи ранней бронзы, расположенное близ с. Гилар (Ярдымлинский р-н, Азербайджанская Республика). Целью работы является исследование археологического и антропологического материала из данного захоронения. Погребение было выявлено в ходе строительных работ на земельном участке местного жителя. Материал из разрушенной могилы был передан автору статьи для изучения. Скелет находился в скорченном положении на левом боку, головой на восток. Инвентарь был представлен двумя керамическими сосудами. Один из которых – чаша – находилась в изголовье. Второй сосуд, к сожалению, не сохранился. Погребение следует отнести к куро-аракской культурно-исторической общности и датировать приблизительно серединой IV тыс. до н.э. Погребение относится, вероятно, к типу захоронений – каменная циста (гробница). Антропологический материал исследован в соответствии с современными методиками, применяемыми как в физической антропологии, так и судебной медицине. В научную обработку череп поступил с фрагментом нижней челюсти и фрагментами костей посткраниального скелета неудовлетворительной сохранности. Человеческие останки принадлежали женщине, в возрасте около 45+. Череп долихокранный. На крониуме отмечено травматическое повреждение продолговатой овальной формы, размерами 36×17 мм, глубиной около 5 мм, без следов заживления. Удар был нанесен с большой силой. Вероятным орудием совершения смертельного ранения выступил топор. Из патологий отмечены: button osteoma, поротический гиперостоз, васкулярная реакция, *cribra orbitalia*. Впервые на антропологическом материале эпохи ранней бронзы с территории Азербайджана зафиксирована perimortem травма, а также доброкачественная опухоль – *button osteoma* такого большого диаметра – 22 мм. Обнаружение погребения эпохи ранней бронзы значительно расширяет наше представление о бытовании куро-аракской археологической культуры в горных регионах юго-восточного Азербайджана.

Ключевые слова: Азербайджан; археология; эпоха ранней бронзы; куро-аракская культурно-историческая общность; погребения; физическая антропология; травматические повреждения; палеопатология

Для цитирования: *Кириченко Д.А.* О разрушенном погребении куро-аракской культурно-исторической общности из юго-восточного Азербайджана // История, археология и этнография Кавказа. 2026. Т. 22. No 2. С. 313-325. doi.org/10.32653/CH222313-325

© Кириченко Д.А., 2026
© Дагестанский федеральный исследовательский центр РАН, 2026

ARCHEOLOGY

DOI: https://doi.org/10.32653/CH222313-325

Research paper

Dmitry A. Kirichenko,
Cand. Sci., Assoc. Prof., Leading Researcher
Institute of Archaeology and Anthropology, ANAS, Baku, Azerbaijan
dmakirichenko@mail.ru

EVIDENCE FROM A DISTURBED KURA-ARAXES BURIAL IN SOUTHEASTERN AZERBAIJAN

Abstract. This article examines a partially destroyed Early Bronze Age burial site located near the village of Gilar (Yardimli District, Republic of Azerbaijan). The study aims to analyze the archaeological and anthropological materials recovered from the site, which was accidentally discovered during construction work on private property. The skeleton was interred in a flexed position on its left side, with the cranium oriented toward the east. The remaining grave goods consist of a single ceramic bowl positioned at the head of the skeleton; a second vessel, unfortunately, did not survive. Based on the material culture and a probable stone-cist (tomb) typology, the burial is attributed to the Kura-Araxes cultural-historical community and dated to approximately the mid-fourth millennium BCE. The anthropological remains were analyzed using modern methods derived from both physical anthropology and forensic medicine. The skeletal material submitted for scientific processing included a cranium, a fragment of the mandible, and poorly preserved postcranial fragments. Osteological analysis indicates the remains belonged to a woman, approximately 45+ years of age, exhibiting a dolichocranial skull type. Notably, a perimortem traumatic injury – oblong-oval in shape, measuring 36×17mm and approximately 5 mm deep – was identified on the cranium. The fracture lacks any signs of osseous healing, indicating the blow was inflicted with immense force and that an axe was the likely weapon used to deliver the fatal wound. Observed paleopathologies include porotic hyperostosis, vascular reaction, cribra orbitalia, and a button osteoma. This find marks the first documented instance of a perimortem injury in Early Bronze Age anthropological material from Azerbaijan, as well as the first recorded case of a benign button osteoma of such a significant diameter (22 mm). Ultimately, the discovery of this burial significantly expands our understanding of the geographic extent and presence of the Kura-Araxes archaeological culture in the mountainous regions of southeastern Azerbaijan.

Keywords: Azerbaijan; archaeology; Early Bronze Age; Kura-Araxes cultural-historical community; burials; physical anthropology; traumatic injuries; paleopathology

For citation: Kirichenko D.A. A destroyed burial of the Kura-Araxes cultural-historical tradition in southeastern Azerbaijan. *History, Archeology and Ethnography of the Caucasus*. 2026. Vol. 22. N. 2. P. 313-325. doi.org/10.32653/CH222313-325

© Kirichenko D.A., 2026
© Daghestan Federal Research Centre of RAS, 2026

Введение

В конце июля 2025 г. во время осмотра археологических памятников Ярдымлинского района Азербайджанской Республики автору публикации местным краеведом, учителем английского языка М.Г. Самедовым была сообщена информация о том, что на земельном участке жителя с. Гилар М.А. Султанова во время строительных работ выявлены археологические артефакты и человеческие останки. Автор вместе со своим коллегой к.и.н., доц. А.М. Агаларзаде осмотрели место обнаружения захоронения.

Погребение было расположено (рис. 1) на склоне горы на высоте около 100 м от грунтовой дороги, ведущей в сторону г. Ярдымлы, в 1,7 км к югу от с. Гилар и в 10 км от г. Ярдымлы.

Целью данного исследования является изучение археологического и антропологического материалов эпохи ранней бронзы из разрушенного погребения. Особое внимание уделено отмеченному на черепе травматическому повреждению летального характера.

Изучение новых материалов из юго-восточной части Азербайджана является одной из важных задач, стоящих перед исследователями, ввиду того, что в этом регионе до сих пор было изучено очень мало археологических памятников. Особое внимание следует уделить и вопросам физической антропологии, до сих пор остававшихся вне поля зрения науки, в виду отсутствия соответствующего материала. Травматические повреждения, а также другие патологии являются одним из показателей жизнедеятельности людей, а также влияния на них окружающей среды. Все эти особенности фиксируются впервые на палеоантропологических материалах столь ранней эпохи не только с территории юго-восточного, но и всего Азербайджана.

Материал и методика исследования

В ходе работы была исследована керамическая чаша, костные останки человека из разрушенного погребения, а также приведены интерпретация самого захоронения в пределах синхронных археологических памятников и культурная атрибуция памятника.

Краниологический материал был исследован в соответствии с методикой Р. Мартина [1; 2]. Половая принадлежность определена по морфологии строения черепа [2] и тазовой кости [3], возраст – на основе облитерации черепных швов и степени стертости зубов [4].

Патологические наблюдения осуществлены в соответствии с современными методиками, широко применяемыми в антропологических исследованиях [5; 6; 7; 8; 9; 10; 11].

Травматическое повреждение изучено согласно методикам, применяемым в современной судебной медицине [12; 13; 14] и палеопатологии [15; 5; 16; 17; 18; 19; 9; 20].

Описание материала исследования

При осмотре места обнаружения погребения была зафиксирована лишь одна стенка, представляющая собой часть скалы, а также плоский пол – также скальной породы. Со слов владельца участка М.А. Султанова, скелет располагался в скорченном положении на левом боку, лицевым отделом черепа, обращенным на восток. В захоронении из инвентаря присутствовали керамическая чаша, которая находилась в изголовье скелета, второй керамический сосуд располагался в ногах; к сожалению, он не сохранился, по словам информатора, это был горшок такого же цвета, что и чаша. Ниже приводим описание керамического сосуда – чаши, обнаруженной в захоронении.

Чаша (рис. 2) полусферической формы, бежево-коричневого цвета, лепная, дно плоское, ровное, в составе глины имеется примесь песка. Размеры: высота – 6 см; максимальная ширина корпуса – 11,2 см; диаметр венчика – 9,5 см; диаметр дна – 7,2 см.

Антропологический материал представлен черепом неудовлетворительной сохранности (отсутствует практически вся лицевая часть и основание краниума) с фрагментом нижней челюсти, а также костями посткраниального скелета – фрагментами берцовой, локтевой и тазовой костей.

Череп (рис. 3) – долихокранный (указатель – 71,9), принадлежал, предположительно, женщине, на момент смерти в возрасте около 45+ лет, характеризуется средним (173,7 мм) продольным, очень малым поперечным (125 мм) и очень большим (120 мм) высотным (от *po*) диаметрами мозговой коробки. Лоб узкий (87 мм). Лицо очень узкое (110 мм), хорошо профилированное на верхнем уровне (129.7°).

На лобной кости слева отмечен вдавленный дефект продолговатой овальной формы (рис. 4) диаметром – 17 мм, высотой – 36 мм, глубиной – 5 мм, идентифицированный, как травматическое повреждение. Общая зона поражения в длину составляет 40 мм.

На крониуме помимо травматического повреждения отмечен ряд патологий. В частности, на затылочной кости слева имеется доброкачественная опухоль – *button osteoma*, диаметром 22 мм (рис. 5; рис. 6, *7*). На черепе присутствуют следы поротического гиперостоза (рис. 6, *5*), васкулярной реакции (рис. 6, *3*), а также незначительно выраженная *cribra orbitalia* (рис. 6, *8*). На крониуме отмечены и дискретно-варьирующие признаки – *foramen frontale* (рис. 6, *1*), *foramen supraorbitale* (рис. 6, *1a*), *sutura supranasale* (рис. 6, *2*), *foramen parietale* (рис. 6, *4*), *os sutura lambdoidea* (рис. 6, *6*).

Обсуждение

Археологический материал. Погребальный обряд населения куро-аракской культурно-исторической общности (КИО) был разнообразным по мере ее распространения, это были – грунтовые погребения, курганы, подковообразные склепы, каменные ящики-цисты (гробницы) и склепы [21; 22; 23]. Разрушенное погребение из с. Гилар, следует, очевидно, отнести к каменным ящикам-цистам, которое было образовано скальными обнажениями, сформировавшими боковую стенку и дно, остальные части, по-видимому, представляли собой скальные плиты, раздробленные фрагменты которых были обнаружены чуть ниже захоронения, на склоне и у подножия горы.

В Ярдымлинском районе Азербайджана куро-аракские погребальные памятники представлены пока лишь подкурганными захоронениями [24; 25]. В целом, археологические памятники куро-аракской КИО в юго-восточном регионе Азербайджанской Республики пока еще малоисследованы. Помимо курганов на яйлаге Команы (Ярдымлинский район) известны лишь Тельманкендские курганы [26] в Астаринском районе, а из поселений – Мишарчай I, II, III в Джалилабадском районе [27].

Возможно, разрушенное захоронение около с. Гилар представляет собой новый региональный вариант погребений эпохи ранней бронзы, когда могила для усопшей была устроена не только по типу каменной цисты, но было и своего рода «скальным» захоронением.

О присутствии куро-аракских племен в горной части Талыша косвенно могут свидетельствовать и случайно обнаруженные в ходе сельскохозяйственных работ на земельном участке жителя с. Ханбулаг (Ярдымлинский район АР) – учителя местной школы И.И. Исаева, фрагменты переносного керамического очага-подставки подковообразной формы, а также фрагмента миски (неопубликованные материалы Д.А. Кириченко и А.М. Агаларзаде).

Чаши являлись одной из распространенных форм посуды куро-аракской КИО [21, с. 46]. Аналогии чаше из погребения около с. Гилар следует искать на юге, на археологических памятниках северо-западного Ирана (рис. 7). В частности, на поселениях Яныктепе [28; 29] и Гейотепе [30] в куро-аракских напластованиях были обнаружены сосуды похожей формы, но они (рис. 8, *2–4*) немного отличались от нашего экземпляра (рис. 8, *1*) обжигом, цветом изделий (серый) и формой – чаша из Гилара имеет немного загнутый внутрь борт. Цвет чаши из с. Гилар больше соответствует цвету изделий южно-кавказских образцов раннего периода существования куро-аракской КИО (сер. IV тыс. до н.э.).

Антропологический материал. При визуальном наблюдении костный дефект на левой стороне лобной кости краниума женщины из захоронения Гилар представляет собой травму – вдавленный компрессионный перелом, относящийся, к так называемым *perimortem trauma* – травмам, совершенным накануне и /или в момент смерти. О значительной силе удара свидетельствует тот факт, что при нанесении ранения кость сильно вдавилась, сломалась и из зоны повреждения пошли трещины и сколы. Вдавление наблюдается также и на внутренней поверхности кости черепа в области дефекта. При ударе, вероятно, наступила мгновенная смерть, либо же женщина скончалась в небольшой промежуток

времени после ранения. Следов заживления в области костного дефекта не обнаружено. Возможным орудием нанесения травмы мог быть топор.

Топоры в большом количестве обнаружены на памятниках куро-аракской культурно-исторической общности. Они представлены несколькими видами, изготовлены как из камня, так и бронзы [21]. Орудием убийства мог быть, предположительно, как каменный топор клиновидной формы, так и бронзовый проушный топор.

На территории Кавказа *perimortem* травмы, относящиеся к периоду ранней бронзы, насколько нам известно, в антропологической литературе не описаны.

В эпоху халколита травматическое повреждение – вдавленный перелом без следов заживления зафиксирован на черепе мужчины (7Г) из Великента (поселение Великент II, нижний слой; по указанию Р.Г. Магомедова – начальный период ранней бронзы). Характер травмы свидетельствует о получении удара в момент или незадолго до смерти [31, с. 26]. Травмы летального характера были зафиксированы в синхронное время на археологических памятниках Ближнего Востока (рис. 9). В частности, для территории Анатолии и Северной Месопотамии летальный характер ранений в период ранней бронзы был отмечен на черепах людей из Арслантепе, Икизтепе, Харманйорен, Караташ, Сарыкет-Демирчигуюк, Титриш Гуюк [32, p. 85], Башур Гуюк [33], Царского кладбища Ура [34]. Травматические повреждения были представлены проникающими ранениями, рубленными и вдавленными компрессионными переломами [32; 33; 34].

Вдавленные компрессионные переломы без следов заживления были зафиксированы в погр. 216 на Арслантепе, в слоях, относящихся к куро-аракской КИО [32]. Количество предсмертных ранений достигает 15 на 8 черепах из погр. 216. Все они округлой или овальной формы, диаметром от 27,5 до 52 мм. Компрессионные вдавленные переломы с летальным исходом зафиксированы: на левой теменной кости черепа женщины отмечено округлое вдавление диаметром 30 мм (рис. 10, *1*) [35, p. 311]; на левом теменном бугре черепа мужчины отмечена травма округлой формы (рис. 10, *2*), размерами 32,5×28,5 мм, образовавшаяся от удара тупым предметом, с концентрическими линиями перелома [32, fig. 2]; на левой теменной кости мужчины имеется овальное вдавление (рис. 10, *3*) диаметром 27,5 мм [32, p. 313].

Характер формы и последствий травматических повреждений на черепах из Арслантепе и Гилара, возможно, свидетельствуют о схожести типов оружия, которым они наносились. Это неудивительно, учитывая общую культурную принадлежность людей, относящихся к куро-аракской КИО.

На черепе молодого мужчины (гробница PG 789) и молодой женщины (гробница PG 1237) из погребений Царского кладбища Ура отмечены округлые травматические повреждения, диаметром около 30 мм, которые можно отнести к вдавленным компрессионным переломам. Ранение было нанесено, вероятно, тупым предметом, предположительно, бронзовым киркообразным/пиковидным топором-чеканом [33].

На территории Леванта *perimortem* травма отмечена на черепе человека из погребения эпохи ранней бронзы (EBA IA) в Баб эд-Дра (Bab edh-Dhraʿ, Иордания). Характер смертельного повреждения представлял собой рубленную травму [36, p. 400]. На расстоянии около 70 км южнее Баб эд-Дра в погребении Вади Файнан 100 (Wadi Faynan 100, Иордания) раннебронзового времени (EBA IB, 3600-3000 BC) зафиксировано рубленное ранение фатального характера на левой верхней челюсти человека [37, fig. 11. A–B].

Button osteoma – доброкачественная опухоль, отмеченная на затылочной кости женщины из Гилара, является своего рода уникальной, учитывая ее размеры. Ее размер – 22 мм – несколько впечатляет, подобные случаи в палеоантропологической литературе пока не описаны и неизвестны. Под остеомой подразумевают вид доброкачественной опухоли, образующейся на костях. Она состоит из высокодифференцированной костной ткани, имеет благоприятное течение, без агрессивного роста. Образование не становится злокачественным, не поражает соседние ткани (не считая вероятности механического сдавливания при разрастании опухоли) и не метастазирует. Появляется обычно в возрасте 5–20 лет. Относительно причин возникновения существуют две теории: они формируются из остатков эмбрионального хряща или из периоста зрелой кости. В ряде случаев возникновение остеом связывают с перенесенными воспалительным процессом или травмой. Считается, что развитию остеом также способствуют: травмы; переохлаждение; воспаление и перенесенные инфекции; некоторые заболевания (ревматизм, подагра, сифилис); генетическая предрасположенность. Остеома может долго не давать

о себе знать и не мешать, но если она вырастает слишком большой, то начинает давить на соседние ткани и кости, от чего появляется соответствующая симптоматика[1].

В описываемом случае, остеома расположена на затылочной кости, что приводило к частым головным болям и эпилептическим припадкам[2]. Доброкачественные *button osteoma* были отмечены пока лишь на палеоантропологических материалах периода поздней бронзы – раннего железа с территории Азербайджана [38]. Находки таких патологий на материалах более раннего периода на Кавказе отсутствуют. Нам неизвестны также и публикации подобных случаев с территории Ближнего Востока, как синхронного, так и более позднего периодов.

Cribra orbitalia – индикатор анемии, проявляющийся в присутствии небольших отверстий на внутреннем крае глазниц, является результатом компенсаторного ответа организма направленным на повышенную выработку красных телец в условиях железодефицита. Известно несколько основных факторов, способствующих развитию железодефицитной анемии: климат, география, гигиена, питание, эпохальная изменчивость и хозяйственный уклад [31, с. 27]. Многие исследователи показывают, что *cribra orbitalia* (поротический гиперостоз верхней стенки глазницы) чаще встречается у женщин, нежели у мужчин, и объясняют это последствиями анемии, связанной с менструацией, беременностью и деторождением, а также вскармливанием младенцев [39, с. 154].

Трудно с уверенностью судить, что послужило проявлением этого «недуга» у женщины из Гилар, не исключаются многие приведенные выше факторы, а также, возможно, что это заболевание, как и в случае его присутствия у людей из Великента II [31], носило индивидуальную особенность.

На Кавказе для эпохи ранней бронзы Великента была приведена аргументация о связи признаков с серповидно-клеточной анемией или талассемией в зоне распространения малярийного плазмодия [40, с. 110].

Поротический гиперостоз (ПГ) представляет собой мелкие отверстия (поры) на поверхности костей черепа и рассматривается в качестве остеологического маркера, важного для оценки уровня физиологического стресса в детстве. Хотя ПГ не является симптомом каких-то определенных заболеваний, его частота дает ценную информацию о здоровье и статусе питания человеческих популяций [39, с. 151].

В нашем распоряжении пока мало антропологических материалов с территории Азербайджана, чтобы можно было провести подробное исследование проявления поротического гиперостоза и распространения анемии в древних популяциях.

Заключение

Погребальный обряд куро-аракской КИО в регионе Талышских гор был до сих пор представлен лишь подкурганными захоронениями. Разрушенное погребение около с. Гилар, вероятно, является новым типом захоронений этого региона и представляет каменную цисту, частично вырубленную в скальном массиве. Аналогии чаши из погребения Гилар встречаются на памятниках северо-западного Ирана. Отличие артефакта от них состоит в цвете (обжиге) самого изделия, который сближает его с керамикой куро-аракской КИО Южного Кавказа.

Травматическое повреждение, отмеченное на лобной кости женщины, является пока единственным такого рода ранением со смертельным исходом – *perimortem* травмой, относящимся к эпохе ранней бронзы и известным не только на территории Азербайджана, но и Кавказа, в целом.

Летальные травмы, как было отмечено выше, были зафиксированы у населения куро-аракской КИО Восточной Анатолии (Арслантепе). Характер их был схож с травмой на черепе женщины из Гилара, что предполагает общий тип оружия, с помощью которого они были нанесены – каменный клиновидный или бронзовый проушный топор. На черепе отмечена также доброкачественная опухоль (*button osteoma*), размер которой, в настоящее время, является наиболее крупным из известных на территории Кавказа, а также, возможно, и Ближнего Востока.

Новые археологические и антропологические материалы из района Талышских гор дополняют наши представления о погребальном обряде и облике населения куро-аракской КИО, его связях с близлежащими регионами Ирана и Анатолии.

1 Остеома // URL: https://oncology-spb.ru/zabolevaniya/drugie-lokalizatsii/osteoma (Дата обращения: 26.09.2025 г.).
2 Там же.

Финансирование. Данная работа выполнена при финансовой поддержке Фонда науки Азербайджана, грант № AEF-MGC-2024-2(50)-16/16/5-M-16 «Биоархеологическое изучение человеческих останков, выявленных в ходе археологических раскопок, и создание Лаборатории биологической антропологии на базе Института археологии и антропологии НАНА».

Благодарности. Автор выражает свою благодарность и признательность А.М. Агаларзаде, М.Г. Самедову, Ф.Р. Махмудову и М.А. Султанову.

Funding. This work was supported by the Azerbaijan Science Foundation under Grant No AEF-MGC-2024-2(50)-16/16/5-M-16 ("Bioarchaeological study of human remains discovered during archaeological excavations and creation of a Biological Anthropology Laboratory at the base of the Institute of Archaeology and Anthropology ANAS").

Acknowledgments. The author expresses his sincere gratitude and appreciation to A.M. Aghalarzade, M.G. Samedov, F.R. Mahmudov, and M.A. Sultanov.

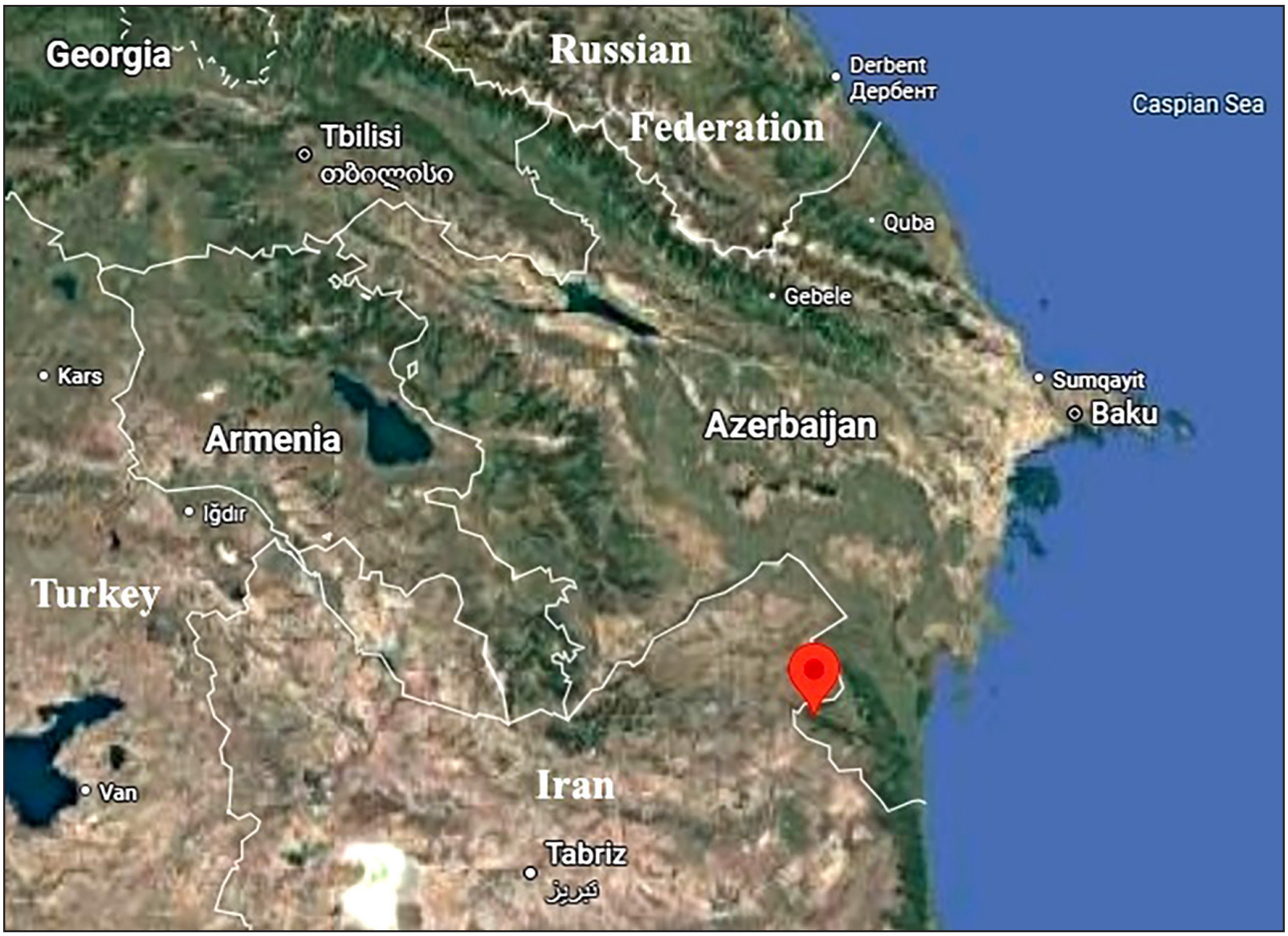

Рис. 1. Локализация погребения

Fig. 1. Geographical distribution of a burial

Рис. 2. Чаша из разрушенного погребения. Фото автора

Fig. 2. Cup from a destroyed burial. Photo by author

Рис. 3. Женский череп из разрушенного погребения. Фото автора

Fig. 3. Female skull from a destroyed burial. Photo by author



Рис. 4. Травматическое повреждение на женском черепе из Гилар. 1 – Вид снаружи; 2 – Вид изнутри. Фото автора

Fig. 4. Traumatic injury at female skull from Ghilar. 1 – outside view; 2 – inside view. Photo by author

Рис. 5. Доброкачественная опухоль на женском черепе из Гилар. Фото автора

Fig. 5. Button osteoma at female skull from Ghilar. Photo by author

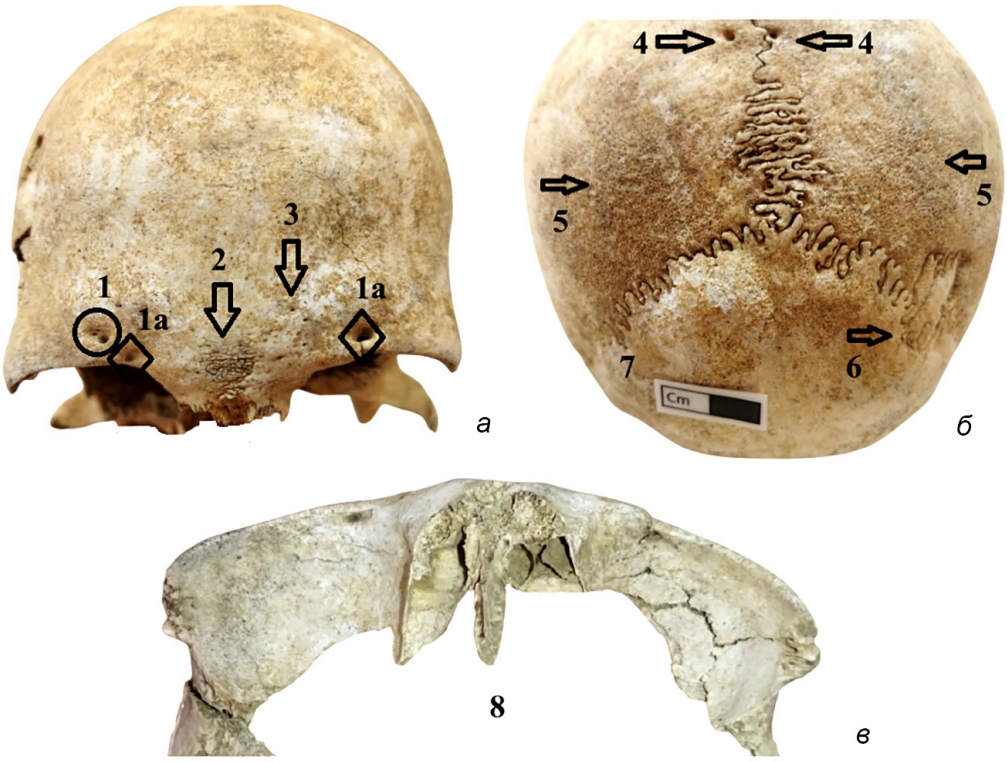

Рис. 6. Патологии и дискретно-варьирующие признаки на женском черепе из Гилар. 1 – Foramen frontale; 1a – Foramen supraorbitale; 2 – Sutura supranasale; 3 – Васкулярная реакция; 4 – Foramen parietale; 5 – Поротический гиперостоз; 6 – Os suturae lambdoidea; 7 – Доброкачественная опухоль; 8 – Cribra orbitalia. Фото автора

Fig. 6. Pathologies and non-metrics traits at female skull from Ghilar. 1 – Foramen frontale; 1a – Foramen supraorbitale; 2 – Sutura supranasale; 3 – Vascular reaction; 4 – Foramen parietale; 5 – Porotic hyperostosis; 6 – Os suturae lambdoidea; 7 – Button osteoma; 8 – Cribra orbitalia. Photo by author

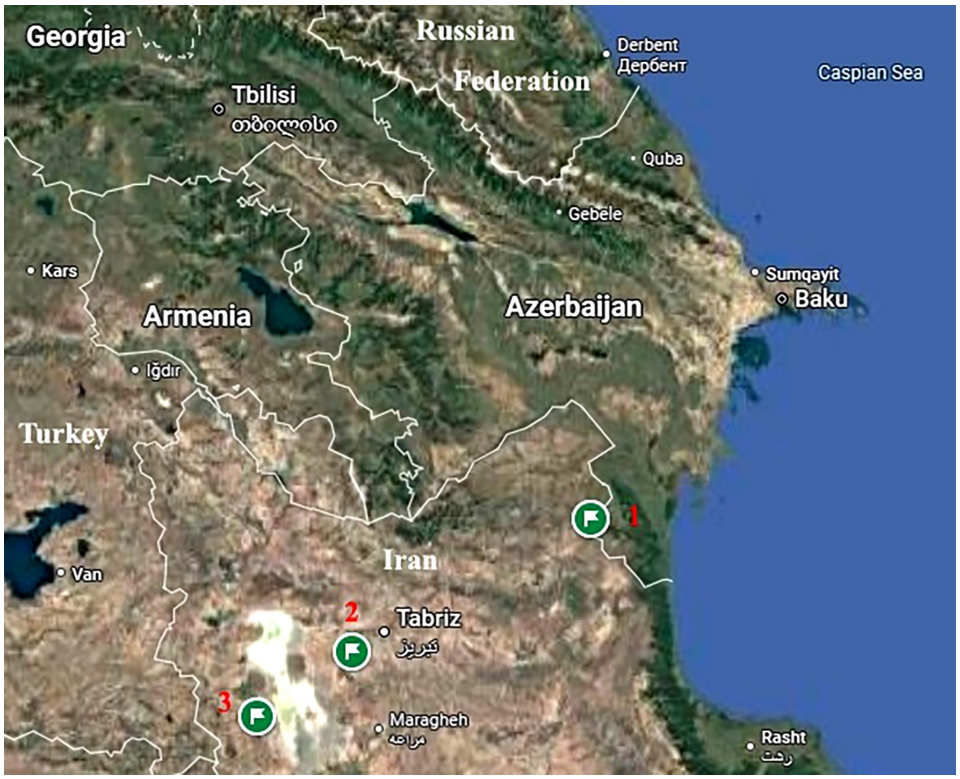

Рис. 7. Археологические памятники. 1 – Гилар; 2 – Яныктепе; 3 – Геойтепе

Fig. 7. Archaeological sites. 1 – Ghilar; 2 – Yanik Tepe; 3 – Geoy Tepe

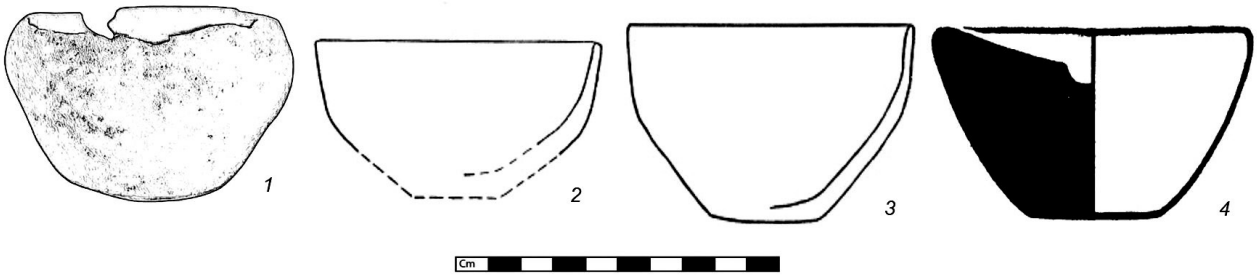

Рис. 8. Чаши: 1 – Гилар; 2-3 – Геойтепе [30, fig. 11.681, fig. 12.479]; 4 – Янык Тепе [28, plate LXXIV.57]

Fig. 8. Cups: 1 – Ghilar (present edition); 2-3 – Geoy Tepe [30, fig. 11.681, fig. 12.479]; 4 – Yanik Tepe [28, plate LXXIV.57]

Рис. 9. Археологические памятники с травмами летального характера: 1 – Сарыкет/Демирчигуюк; 2 – Харманйорен; 3 – Караташ; 4 – Икизтепе; 5 – Арслантепе; 6 – Титриш Гуюк; 7 – Башур Гуюк; 8 – Баб эдх-Дхра; 9 – Вади Файнан 100; 10 – Гилар; 11 – Ур

Fig. 9. Archaeological sites with fatal traumas: 1 – Sariket/Demirchihöyük; 2 – Harmanören; 3 – Karatash; 4 – Ikiztepe; 5 – Arslantepe; 6 – Titriş Höyük; 7 – Başur Höyük; 8 – Bab edh-Dhra; 9 – Wadi Faynan 100; 10 – Ghilar; 11 – Ur



Рис. 10. Травматические повреждения на черепах из Арслантепе: 1 – женский череп (Cr2); 2 – мужской череп (Cr3); 3 – мужской череп (Cr12). [35, fig. 2. b, c, f]

Fig. 10. Traumatic injuries at skulls from Arslantepe: 1 – female scull (Cr2); 2 – male skull (Cr3); 3 – male skull (Cr12). [35, fig. 2. b, c, f]

СПИСОК ЛИТЕРАТУРЫ

1. Martin R., Saller K. Lehrbuch der Anthropologie in Systematischer Darstellung, mit Besonderer Berücksichtigung der Anthropologischen Methoden. Bd. I. Stuttgart: G. Fischer, 1957. – 518 p.

2. Алексеев В.П., Дебец Г.Ф. Краниометрия. Методика антропометрических исследований. М.: Наука, 1964. – 128 с.

3. Алексеев В.П. Остеометрия. Методика антропологических исследований. М.: Наука, 1966. – 251 с.

4. Buikstra J.E., Ubelaker D.H. Standards for data collection from human skeletal remains: proceedings of a seminar at the Field Museum of Natural History, organized by Jonathan Haas. Arkansas archaeological research series. 44. Indianapolis: Western Newspaper Company, 1994. – 206 p.

5. Бужилова А.П. Древнее население: (палеопатологические аспекты исследования). М.: ИА РАН, 1995. – 198 с.

6. Бужилова А.П. Палеопатология в биоархеологических реконструкциях / Историческая экология человека. Методика биологических исследований / под ред. А.П. Бужилова, М.В. Козловская, М.Б. Медникова. М.: Старый Сад, 1998. С. 87–147.

7. Aufderheide A.C., Rodriguez-Martin C. The Cambridge Encyclopedia of Human Paleopathology. New York and Cambridge: Cambridge University Press, 1998. – 478 p.

8. Hošovski E., Mikič Ž. Paleopatologija čoveka ilustrovana nalazima sa područja centralnog Balkana. Užice: Narodn muzej Užice, 1995. – 219 p.

9. Ortner D.J. Identification of pathological conditions in human skeletal remains. London: Academic Press, 2003. – 645 p.

10. Ubelaker D.H. Human Skeletal Remains. Excavation, Analysis, Interpretation. Chicago: Adline Publishing Company, 1978. – 116 p.

11. Waldron T. Paleopathology. Cambridge: Cambridge University Press, 2008. – 298 p.

12. Крюков В.Н. Судебная медицина. М.: Медицина, 1998. – 464 с.

13. Sauer N.J. The Timing of Injuries and Manner of Death: Distinguishing Among Antemortem, Perimortem, and Postmortem Trauma. / Forensic Osteology Advances in the Identification of Human Remains. 2nd ed. (K. Reichs (eds.)). Springfield: Charles C. Thomas, 1997. P. 321–332.

14. Çeker D. İnsan iskeletlerinde travma çeşitleri ve özellikleri / D. Çeker, A. Sevim Erol, G. Plümer Küçük. Adli Antropoloji ve Kimliklendirme – Sahada ve Laboratuvarda Popöler Metodlar. Ankara: Nobel Akademik Yayıncılık, 2022. S. 235–260.

15. Мамонова Н.Н. Боевые травмы на черепах из могильника Улангом (V–III вв. до н.э.) // Российская археология. 1997. № 4. С. 108–121.

16. Балабанова М.А., Перерва Е.В. Идентификация типов оружия по боевым травмам у сарматов. / Вооружение Сарматов: региональная типология и хронология. (Л.Т. Яблонский, А.Д. Таиров (отв. ред.)). Челябинск: Издательство ЮУрГУ, 2007. С. 173–181.

17. Ражев Д.И. Травмы черепов средневекового населения Западной Сибири: Распространение, структура, интерпретации // Вестник археологии, антропологии и этнографии. 2013. № 2 (21). С. 56–69.

18. Балабанова М.А., Перерва Е.В. Травмы как свидетельство вооруженного насилия: (по материалам могильников сарматского времени Нижнего Поволжья и Нижнего Дона) // Stratum plus. 2019. 4. С. 321–342.

19. Lovell N.C. Trauma analysis in paleopathology // Yearbook of Physical Anthropology. 1997.40. P. 139–170.

20. Knüsel C.J. The physical evidence of warfare- subtle stigmata? / Warfare, Violence, and Slavery: Proceedings of a Prehistoric Society conference at Sheffield University (M. Parker Pearson, I.J.N. Thorpe (eds.)). Oxford: BAR Publishing, 2005. P. 49–65.

REFERENCES

1. Martin R., Saller K. *Lehrbuch der Anthropologie in systematischer Darstellung, mit besonderer Berücksichtigung der anthropologischen Methoden. Bd. I.* Stuttgart: G. Fischer, 1957.

2. Alekseev VP., Debets GF. *Craniometry. Methodology of anthropometric research.* Moscow: Nauka, 1964. (In Russ)

3. Alekseev VP. *Osteometry. Methodology of anthropological research.* Moscow: Nauka, 1966. (In Russ)

4. Buikstra JE., Ubelaker DH. *Standards for data collection from human skeletal remains: proceedings of a seminar at the Field Museum of Natural History, organized by Jonathan Haas.* Arkansas Archaeological Research Series, 44. Indianapolis: Western Newspaper Company, 1994.

5. Buzhilova AP. *Ancient population: (paleopathologic aspects of research).* Moscow: IA RAN, 1995. (In Russ)

6. Buzhilova AP. Paleopathology in bioarchaeological reconstructions. *Historical Human Ecology. Methodology of Biological Research*, A.P. Buzhilova, M.V. Kozlovskaya, M.B. Mednikova (eds.). Moscow: Staryi Sad, 199: 87-147. (In Russ)

7. Aufderheide AC., Rodriguez-Martin C. *The Cambridge Encyclopedia of Human Paleopathology*. New York, Cambridge: Cambridge University Press, 1998.

8. Hošovski E., Mikič Ž. *Paleopatologija čoveka ilustrovana nalazima sa područja centralnog Balkana*. Užice: Narodni muzej Užice, 1995.

9. Ortner DJ. *Identification of pathological conditions in human skeletal remains.* London: Academic Press, 2003.

10. Ubelaker DH. *Human skeletal remains: excavation, analysis, interpretation*. Chicago: Adline Publishing Company, 1978.

11. Waldron T. *Paleopathology*. Cambridge: Cambridge University Press, 2008.

12. Kryukov VN. *Forensic medicine*. Moscow: Meditsina, 1998. (In Russ)

13. Sauer NJ. The timing of injuries and manner of death: distinguishing among antemortem, perimortem, and postmortem trauma. *Forensic Osteology: Advances in the Identification of Human Remains. 2nd ed.*, K. Reichs (ed.). Springfield: Charles C. Thomas, 1997: 321-332.

14. Çeker D., Sevim Erol A., Plümer Küçük G. Types and characteristics of trauma in human skeletons. *Forensic Anthropology and Identification – Popular Methods in the Field and Laboratory*. Ankara: Nobel Akademik Yayıncılık, 2022: 235-260.

15. Mamonova NN. Combat injuries on skulls from the Ulangom burial ground (5th–3rd centuries BC). *Russian Archaeology*. 1997; 4: 108-121. (In Russ)

16. Balabanova MA., Pererva EV. Identification of weapon types by combat trauma among the Sarmatians. *Armament of the Sarmatians: Regional Typology and Chronology*, L.T. Yablonsky, A.D. Tairov (eds.). Chelyabinsk: CSU Publ., 2007: 173-181. (In Russ)

17. Razhev DI. Skull traumas of the medieval population of Western Siberia: distribution, structure, interpretation. *Vestnik of Archeology, Ethnography and Anthropology*. 2013; 21(2): 56-69. (In Russ)

18. Balabanova MA., Pererva EV. Trauma as evidence of armed violence: (based on materials from the burial grounds of the Sarmatian period of the Lower Volga and Lower Don). *Stratum Plus*. 2019; (4): 321-342. (In Russ)

19. Lovell NC. Trauma analysis in paleopathology. *Yearbook of Physical Anthropology*. 1997; 40: 139-170.

20. Knüsel C.J. The physical evidence of warfare– subtle stigmata? *Warfare, Violence, and Slavery: Proceedings of a Prehistoric Society Conference at Sheffield University*, M. Parker Pearson, I.J.N. Thorpe (eds.). Oxford: BAR Publishing, 2005: 49-65.

21. Munchaev RM. The Kura-Araxes culture. *The Bronze Age of the Caucasus and Central Asia. The Early and Middle Bronze Age of the Caucasus*, O.M. Dzhaparidze, K.H. Kushnareva, V.I.

21. Мунчаев Р.М. Куро-аракская культура / Эпоха бронзы Кавказа и Средней Азии. Ранняя и средняя бронза Кавказа (О.М. Джапаридзе, К.Х. Кушнарева, В.И. Марковин, Т.К. Микеладзе, Р.М. Мунчаев (ред.). М.: Наука, 1994. С. 8–57.

22. Palumbi G. The Red and Black Social and Cultural Interaction between the Upper Euphrates and the Southern Caucasus Communities in the Fourth and Third Millennium BC. Roma: Grafica Cristal, 2008. – 343 p.

23. Poulmarc'h M., Pecqueur L., Jalilov B. An overview of Kura-Araxes funerary practices in the Southern Caucasus // Paléorient. 2014. 40-2. P. 231–246.

24. Агаларзаде А.М., Кириченко Д.А. Курганы Команы // Вестник Музея Археологии и Этнографии Пермского Предуралья. 2018. VIII. С. 16–20.

25. Агаларзаде А.М. Подкурганные захоронения раннего бронзового века горной зоны юго-восточного Азербайджана // История, археология и этнография Кавказа. 2021. Т. 17. № 2. С. 387–402. DOI: https://doi.org/10.32653/CH172387-402

26. Mahmudov F.R. Astara rayonundakı ilk tunc dövrü kurqanları haqqında // Материальная культура Азербайджана. 1987. X. С. 16–20.

27. Махмудов Ф.Р. Культура юго-восточного Азербайджана в эпоху бронзы и раннего железа. Баку: Nafta-Press, 2008. – 216 с.

28. Burney C.A. Excavations at Yanik Tepe, North-West Iran // Iraq. 1961. Vol. 23. No. 2. P. 138–153.

29. Burney C.A. The Excavations at Yanik Tepe, Azerbaijan, 1961 Second Preliminary Report // Iraq. 1962. Vol. 24. No. 2. P. 134–152.

30. Burton Brown T. Excavations in Azerbaijan, 1948. London: John Murray (Publishers) Ltd., 1951. – 279 p.

31. *Медникова М.Б., Бужилова А.П., Добровольская М.В., Лебединская Г.В.* Антропологические материалы из Великента (Раскопки 1995-1998 гг.) // Российская археология. 2007. № 3. С. 19–29.

32. Erdal Y.S., Erdal Ö.D. Organized violence in Anatolia: A retrospective research on the injuries from the Neolithic to Early Bronze Age // International Journal of Paleopathology. 2012. 2. P. 78–92.

33. Hassett B., Sağlamtimur H. Radical 'royals'? Burial practices at Başur Höyük and the emergence of early states in Mesopotamia // Antiquity. 2018. 92(363). P. 640–654. https://doi.org/10.15184/aqy.2018.63

34. Baadsgaard A., Monge J., Cox S., Zettler R.L. Human sacrifice and intentional corpse preservation in the Royal Cemetery of Ur // Antiquity. 2011. 85(327). P. 27–42.

35. Erdal Y.S. The population replacement at Arslantepe: reflections on the human remains // Origini. XXXIV. 2012. P. 301–316.

36. Gasperetti M.A., Sheridan S.G. Cry Havoc: Interpersonal Violence at Early Bronze Age Bab edh-Dhra' // American anthropologist. 2013. Vol. 115. No. 3. P. 388–410. DOI: 10.1111/aman.12024

37. Viera O. Skeletal Trauma Analysis of an Early Bronze Age Population at Wadi Faynan 100, Jordan. Ontario: The University of Waterloo, 2025. – 95 p.

38. Кириченко Д.А. Антропологические материалы из Хошбулага (Азербайджанская Республика) // Археология Казахстана. 2022. № 4 (18). С. 133–149. DOI: https://doi.org/10.52967/akz2022.4.18.133.149

39. *Ли Хэджин, Хонг Джонха, Слепченко С.М., Шин Донгхун.* Поротический гиперостоз в краниологических сериях аборигенов Сибири, русских переселенцев XVI–XIX веков и корейцев эпохи Чосон // Археология, антропология и этнография Евразии. 2022. Т. 50. № 2. С. 150–156. doi:10.17746/1563-0102.2022.50.2.150-156

40. *Медникова М.Б.* Биоархеология детства в контексте раннеземледельческих культур Балкан, Кавказа и Ближнего Востока. М.: Club Print, 2017. – 223 с.

Markovin, T.K. Mikeladze, R.M. Munchaev (eds.). Moscow: Nauka, 1994: 8-57. (In Russ)

22. Palumbi G. *The Red and Black: social and cultural interaction between the Upper Euphrates and the Southern Caucasus communities in the fourth and third millennium BC*. Roma: Grafica Cristal, 2008.

23. Poulmarc'h M., Pecqueur L., Jalilov B. An overview of Kura-Araxes funerary practices in the Southern Caucasus. *Paléorient*. 2014; 40(2): 231-246.

24. Agalarzade AM., Kirichenko DA. Barrows of Komany. *Bulletin of the Museum of Archaeology and Ethnography of the Perm Cis-Urals*. 2018; 8: 16-20. (In Russ)

25. Agalarzade AM. Under-barrow burials of the Early Bronze Age in the mountainous zone of south-eastern Azerbaijan. *History, Archaeology and Ethnography of the Caucasus*. 2021; 17(2): 387-402. DOI: 10.32653/CH172387-402. (In Russ)

26. Mahmudov FR. On the Early Bronze Age kurgans in the Astara district. *Material Culture of Azerbaijan*. 1987; 10: 16-20.

27. Makhmudov FR. *The culture of south-eastern Azerbaijan in the Bronze and Early Iron Ages*. Baku: Nafta-Press, 2008. (In Russ)

28. Burney CA. Excavations at Yanik Tepe, North-West Iran. *Iraq*. 1961; 23(2): 138-153.

29. Burney CA. The excavations at Yanik Tepe, Azerbaijan, 1961: second preliminary report. *Iraq*. 1962; 24(2): 134-152.

30. Burton Brown T. *Excavations in Azerbaijan, 1948*. London: John Murray (Publishers) Ltd., 1951.

31. Mednikova MB., Buzhilova AP., Dobrovolskaya MV., Lebedinskaya GV. Anthropological materials from Velikent (Excavations of 1995-1998). *Russian Archeology*. 2007; (3): 19-29. (In Russ)

32. Erdal Y.S., Erdal Ö.D. Organized violence in Anatolia: a retrospective research on the injuries from the Neolithic to Early Bronze Age. *International Journal of Paleopathology*. 2012; 2: 78-92.

33. Hassett B., Sağlamtimur H. Radical 'royals'? Burial practices at Başur Höyük and the emergence of early states in Mesopotamia. *Antiquity*. 2018; 92(363): 640-654. DOI: 10.15184/aqy.2018.63.

34. Baadsgaard A., Monge J., Cox S., Zettler R.L. Human sacrifice and intentional corpse preservation in the Royal Cemetery of Ur. *Antiquity*. 2011; 85(327): 27-42.

35. Erdal YS. The population replacement at Arslantepe: reflections on the human remains. *Origini*. 2012; 34: 301-316.

36. Gasperetti MA., Sheridan SG. Cry havoc: interpersonal violence at Early Bronze Age Bab edh-Dhra'. *American Anthropologist*. 2013; 115(3): 388-410. DOI: 10.1111/aman.12024.

37. Viera O. *Skeletal trauma analysis of an Early Bronze Age population at Wadi Faynan 100, Jordan*. Ontario: The University of Waterloo, 2025.

38. Kirichenko DA. Anthropological materials from Khoshbulag (Republic of Azerbaijan). *Archaeology of Kazakhstan*. 2022; 18(4): 133-149. DOI: 10.52967/akz2022.4.18.133.149. (In Russ)

39. Lee H., Hong J., Slepchenko S.M., Shin D. Porotic hyperostosis in craniological series of indigenous peoples of Siberia, Russian settlers of the 16th–19th centuries, and Koreans of the Joseon Dynasty. *Archaeology, Ethnology and Anthropology of Eurasia*. 2022; 50(2): 150-156. DOI: 10.17746/1563-0102.2022.50.2.150-156. (In Russ)

40. Mednikova MB. *Bioarchaeology of childhood in the context of early farming cultures of the Balkans, Caucasus and Middle East*. Moscow: Club Print, 2017. (In Russ)

Поступила в редакцию 08.10.2025
Принята в печать 11.11.2025
Опубликована 30.06.2026

Recieved 08.10.2025
Accepted 11.11.2025
Published 30.06.2026